

## ECOGRAFÍA ABDOMINAL (II): EPIGASTRIO Y LÍNEA MEDIA

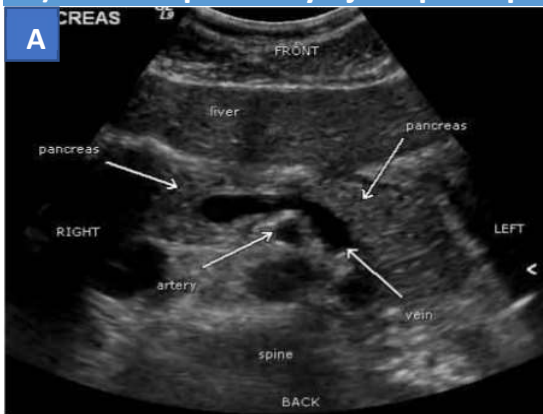### RESUMEN

Permite llevar a cabo valoración de estructuras vasculares (aorta y cava inferior, tronco celíaco y arterias relacionadas) y digestivas (cardias, píloro, páncreas, lóbulo hepático izquierdo y colon transverso), así como para valoración pericárdica.

En la valoración de la línea media comenzamos con un corte longitudinal basculando bajo las costillas para valorar el espacio pericárdico y la presencia de líquido, plano utilizado dentro del protocolo FAST de valoración.

Si mediante cortes transversales al paciente empezamos a nivel subxifoideo y vamos bajando muy despacio nos encontramos 3 zonas de referencia anatómica sencilla para localizar otras estructuras:

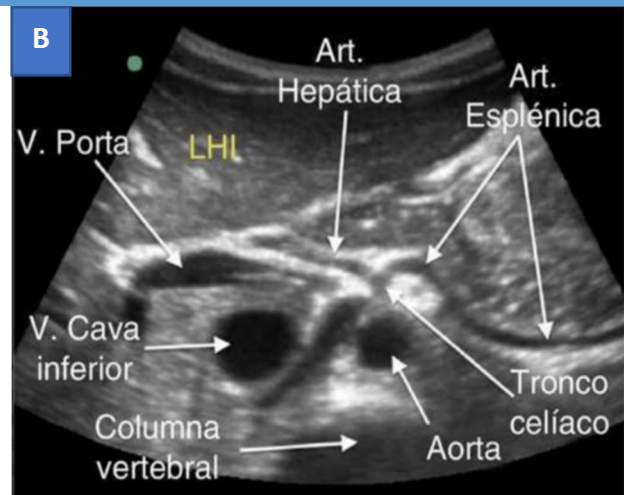
### A) Vena esplénica y eje esplenoportal



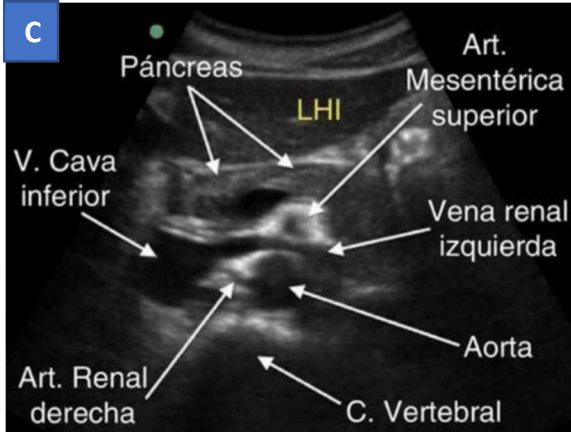
Estructura vascular que cruza la línea media y sirve de lecho al páncreas desde su origen en el lado izquierdo hasta su unión para formar la vena porta en el lado derecho.

### B) Salida del tronco celíaco

Emergiendo de la aorta se observa un tronco vascular que se divide en dos ramas visibles formando una imagen similar a una gaviota (las arterias hepática y esplénica).

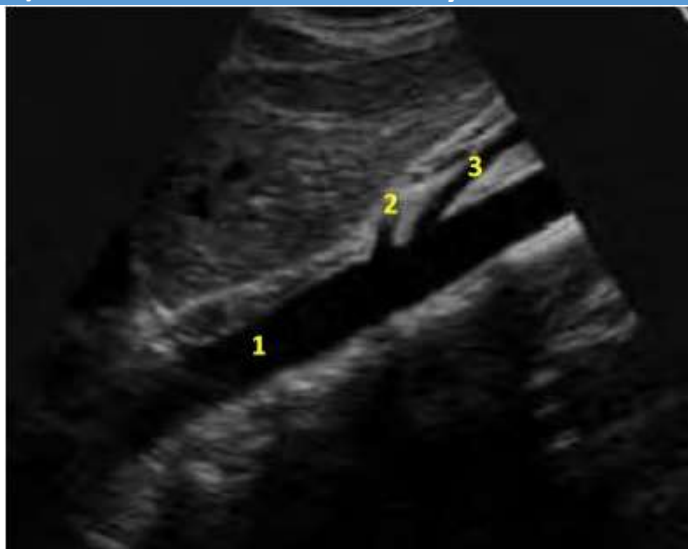

## C) Salida de la arteria mesentérica superior



Estructura tubular que nada más salir de la aorta desciende paralela a la misma formando la pinza aortomesentérica, a través de la cual cruza la vena renal izquierda.

## D) Salidas del tronco celíaco y la arteria mesentérica superior (longitudinal)



- 1.- AORTA
- 2.- TRONCO CELIACO
- 3.- MESENERICA SUPERIOR

