

ORIENTACION EN ECOGRAFÍA

Es importante que la orientación de la exploración ecográfica esté estandarizada para poder asegurar su reproducibilidad y para facilitar la interpretación de las imágenes a aquellos que vean los resultados de la exploración.

Las estructuras ubicadas más superficialmente (próximas al transductor) se muestran en la parte superior de la pantalla, y las más profundas (alejadas) en la parte inferior. En uno de los extremos de la sonda existe un marcador, que aparece también en la pantalla (generalmente en el ángulo superior izquierdo).

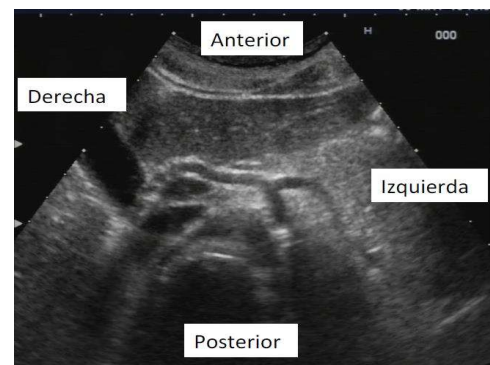
Dicho marcador debe situarse, según convención, hacia arriba (hacia la cabeza del paciente) en los cortes longitudinales y hacia la derecha del paciente en los cortes transversales. Es muy importante colocar bien el marcador al realizar la exploración para orientarse adecuadamente en las imágenes obtenidas en los distintos cortes ecográficos. Los hallazgos patológicos deben ser documentados en ambos planos (transversal y longitudinal).

Los pictogramas son símbolos que representan diferentes zonas anatómicas, la orientación del corte y la altura a la que se realiza. Es recomendable emplearlos al tomar imágenes para facilitar la orientación de las imágenes.

A) PLANO TRANSVERSAL

Con el paciente en decúbito supino se coloca la sonda perpendicular al eje mayor del paciente y el marcador hacia la derecha del paciente. La imagen será parecida a la que se obtiene en un TAC (similar a cortar al paciente en transversal y ver la imagen desde los pies).

¿QUÉ VEMOS EN LA PANTALLA? →

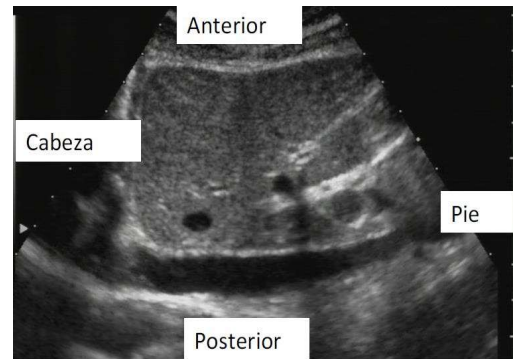


- En la parte superior, la parte anterior del paciente (la más cercana a la sonda).
- En la parte inferior, la parte posterior del paciente (lo más alejado de la sonda).
- A la derecha de la pantalla, la parte derecha del paciente.
- A la izquierda de la pantalla, la parte izquierda del paciente.

B) PLANO LONGITUDINAL

Con el paciente en decúbito supino se coloca la sonda paralela al eje mayor del paciente y el marcador hacia la cabeza. La imagen que se obtiene es un corte longitudinal del paciente, a un determinado nivel y visto desde su derecha.

¿QUÉ VEMOS EN LA PANTALLA? →



- En la parte superior, la parte anterior del paciente (lo más cercano a la sonda).
- En la parte inferior, la parte posterior del paciente (lo más alejado de la sonda).
- El segmento corporal proximal o craneal se presentará a la izquierda de la pantalla.
- El segmento corporal distal o caudal se muestra a la derecha de la pantalla.

IMÁGENES FUNDAMENTALES EN ECOGRAFIA

En función de la ecogenicidad y de su representación en tonos de gris, distinguiremos:

- **Ecogénico**: término relativo a una determinada imagen ecográfica de un área específica que contiene ecos. Frecuentemente se toma como referencia la imagen del parénquima hepático, describiendo las áreas adyacentes como hipoecogénicas o hiperecogénicas con respecto a él.
- **Anecogénico (imagen negra)**: área definida de imagen sin ecos, representada en color negro en la pantalla. Normalmente son estructuras con contenido líquido (sangre, bilis, orina...), que no deben ser confundidas con las sombras acústicas posteriores (negras) de los huesos y cálculos.
- **Hipoecogénico (gris oscuro)**: áreas de color gris más oscuro que el hígado tomado como referencia.
- **Isoecogénico (gris)**: el tono de gris es igual o similar al de la densidad del hígado tomado como referencia
- **Hiperecogénico (gris claro-blanco)**: gris claro con tendencia al blanco en comparación con el área de referencia.

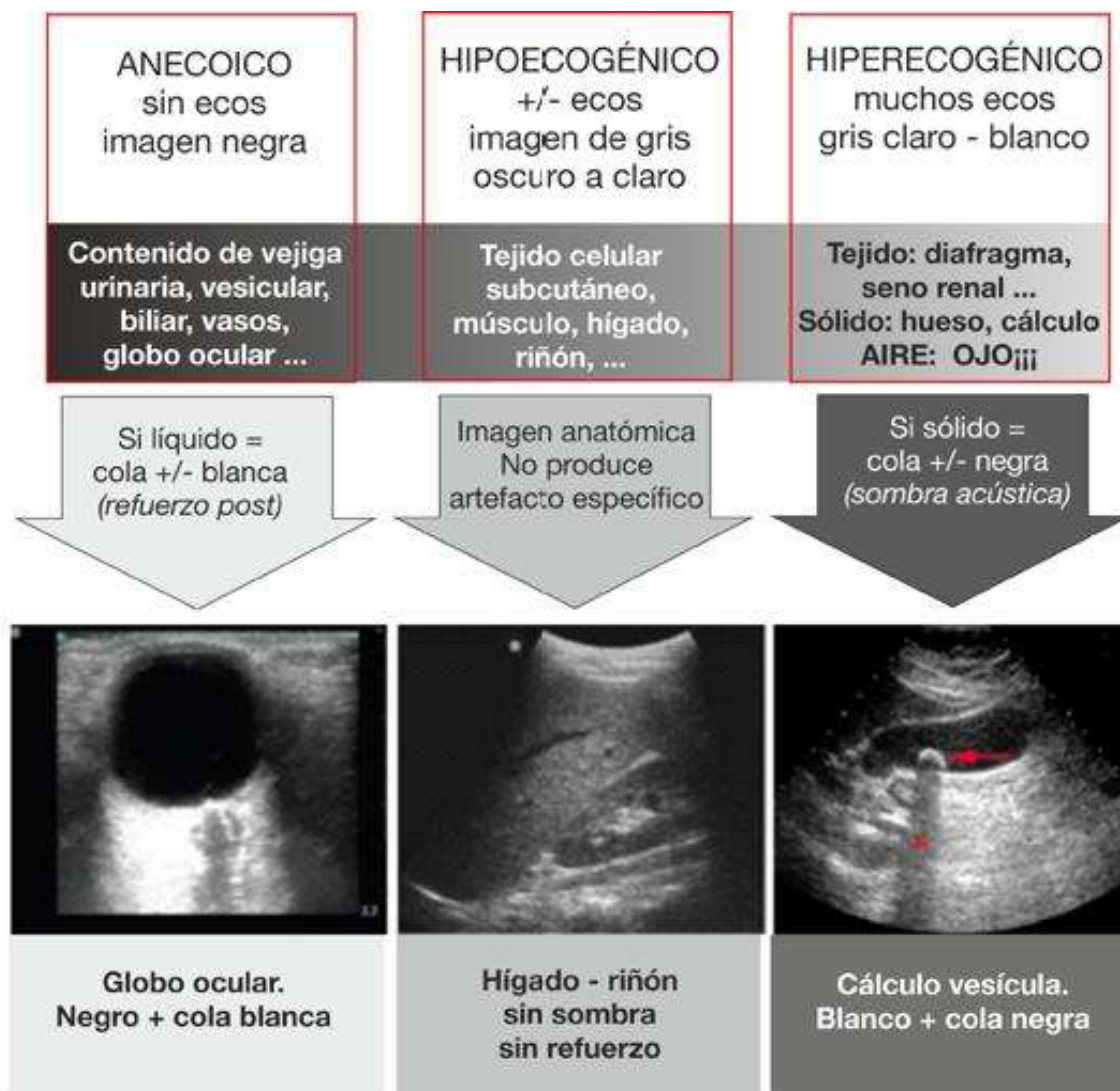


Fig. 1: Resumen de Imágenes ecogénicas. Tomado de curso ecografiurgencias.es.
Ecografía clínica multiventana en ETV. Point of care en Medicina de urgencias

BIBLIOGRAFIA

1. Sanders RC, Winter ThC. Clinical sonography: a practical guide. 4th ed. Baltimore: Lippincott Williams & Wilkins; 2007.
2. Levitof A, Mayo PH, Slonim AD. Critical care ultrasonography. USA: McGraw-Hill Medical; 2009.
3. Curso ecografiurgencias.es. Ecografía clínica multiventana en ETV. Point of care en Medicina de urgencias