

UN LUNAR CON HALO BLANCO, ¿SUSTO O NEVUS DE SUTTON?

Martínez Cuevas, Elena; Conejo Moreno, David; Gulias Cachafeiro, Iván; Cáceres Arribas, Rodrigo; de la Hera Diez, Mar; Gil Gutiérrez, Asunción

INTRODUCCIÓN

Las lesiones cutáneas constituyen un motivo frecuente de consulta en Pediatría de Atención Primaria. Asimismo, el cáncer de piel ha aumentado en los últimos años en las personas de raza blanca. Las radiaciones solares, que recibimos con el hábito de exponernos al sol sin protección solar adecuada, son las principales causantes del efecto cancerígeno sobre la piel.

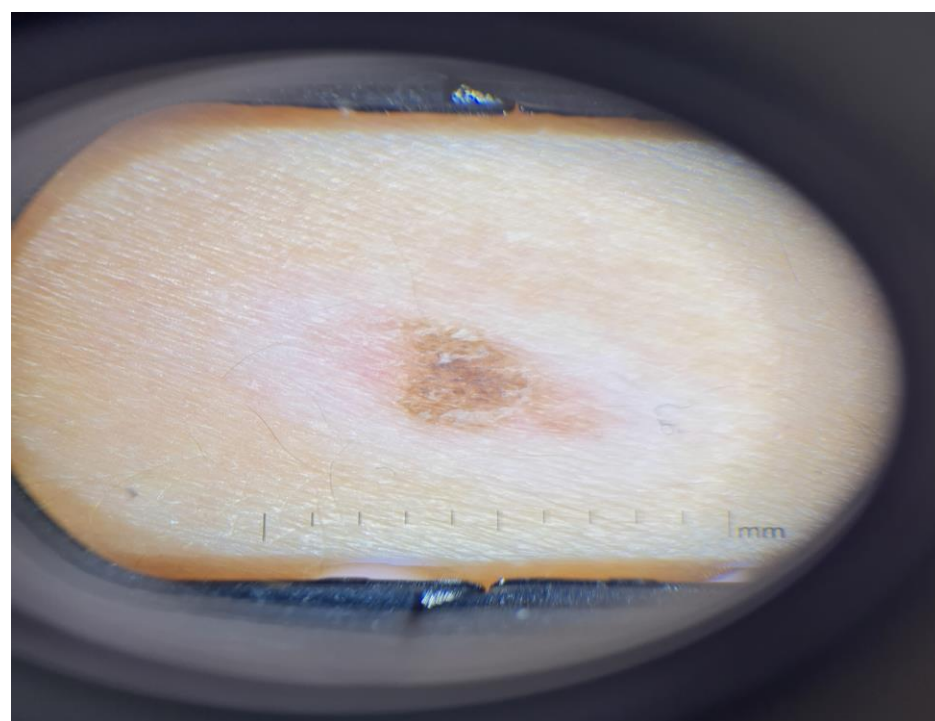
RESUMEN

Niño de 11 años de edad, que acude a la consulta de Pediatría de Atención Primaria por cambios en la piel de alrededor de un nevus. No presentaba antecedentes de traumatismo, ni picadura en la lesión, tampoco refería sangrado, prurito o dolor asociado. En el examen físico se objetivaba un nevus en espalda con un halo blanquecino y simétrico alrededor del mismo, con un tamaño total de la lesión de 1,3 cm x 0,7 cm.

Ante dichos hallazgos, y la disponibilidad actual en Atención Primaria, de realizar fotos con un dispositivo móvil habilitado con dermatoscopio, se realizó una consulta no presencial a Dermatología, en la cual se confirmó el diagnóstico de halo nevus, nevus de Sutton (Imagen 1).

El nevus de Sutton, se presenta hasta en un 1% de los adultos jóvenes, con una edad media de aparición de 15 años, sin predilección de género o raza. Con más frecuencia aparece en la espalda, y en segundo lugar en cabeza y cuello. La presencia del halo blanquecino o de despigmentación se correlaciona con el comienzo de la regresión del nevus, describiéndose hasta cuatro estadios en este fenómeno. Todos estos cambios pueden tardar en desarrollarse hasta 10 años.

Imagen 1 : foto con dermatoscopio acoplado al móvil



Aunque la etiología y patogenia del halo nevus, se sigue estudiando, se trata de un fenómeno autoinmunitario cuyo propósito es eliminar las células del nevus.

Es importante especificar que es una lesión benigna, pero se ha descrito que esta lesión está asociada con otras enfermedades como vitíligo, enfermedad tiroidea o diferentes neoplasias.

COMENTARIOS:

- El Nevus de Sutton, aparece con una frecuencia no desdeñable en los adolescentes, de ahí la importancia de conocer esta entidad, ya que para las familias puede ser un motivo de alarma.
- El principal tratamiento, una vez evaluada la lesión con la ayuda del dermatoscopio, consistirá en tranquilizar al paciente y/o a sus progenitores, explicándoles la naturaleza benigna de esta lesión.
- Finalmente recordar que, desde Atención Primaria, nuestro objetivo es la concienciación en la prevención y promoción de la salud, así como la detección precoz de signos de alarma en las diferentes lesiones cutáneas.